

Nouveaux concepts d'explorations électrophysiologiques du nerf pudendal dans le cadre de la névralgie pudendale

Electrophysiologie de diagnostic
Electrophysiologie per-opératoire

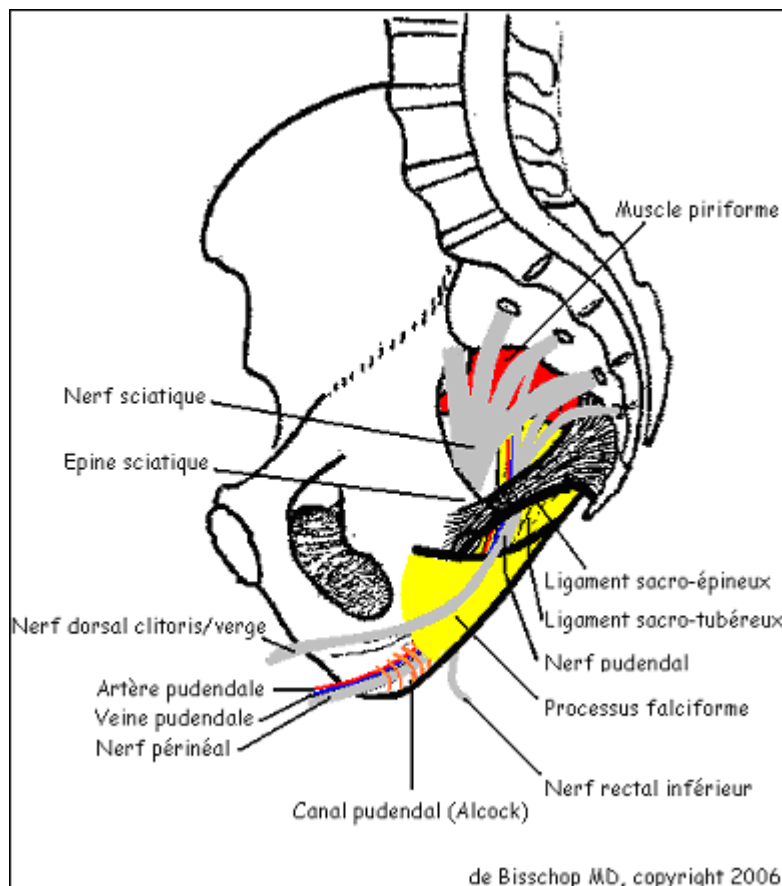
Eric de Bisschop – Eric Bautrant
Aix en Provence

L'électrophysiologie de diagnostic permet d'orienter la localisation du site du ralentissement des conductions nerveuses du nerf pudendal.

L'électromyographie per-opératoire permet principalement de renseigner le chirurgien sur le succès de la décompression ou la nécessité de la compléter

Ces nouveaux concepts électrophysiologiques du nerf pudendal se basent sur plus de 1000 explorations électrophysiologiques de diagnostics (2000 – 2006) et sur plus de 250 explorations électrophysiologiques per-opératoires (2003 – 2006)

Fig. 1 : Rappel anatomique « anatomie consensuelle »



Le nerf pudendal prend ses origines en S2, S3 et S4. Collatéralement au nerf sciatique et au nerf cutané postérieur de la cuisse, le nerf pudendal se trouve étroitement lié à la face antérieure du muscle piriforme. En descendant la coulée infra-piriforme, le nerf pudendal contourne postérieurement le ligament sacro-épineux. Le nerf pudendal passe ensuite sous le processus falciforme (partie distale du ligament sacro-tubéreuseux lors de son insertion sur la tubérosité

ischiatique) pour pénétrer dans un canal (canal d'Alcock) formé par le dédoublement de l'aponévrose du muscle obturateur interne. Ce canal se trouve au dessous du muscle élévateur de l'anus. Des collatérales se détachent du nerf pudendal : le nerf dorsal du clitoris/verge, entre le ligament sacro-épineux et le processus falciforme ; le nerf rectal inférieur, dans le canal d'Alcock ; le nerf périnéal constituant la partie distale du nerf pudendal en empruntant totalement le canal d'Alcock

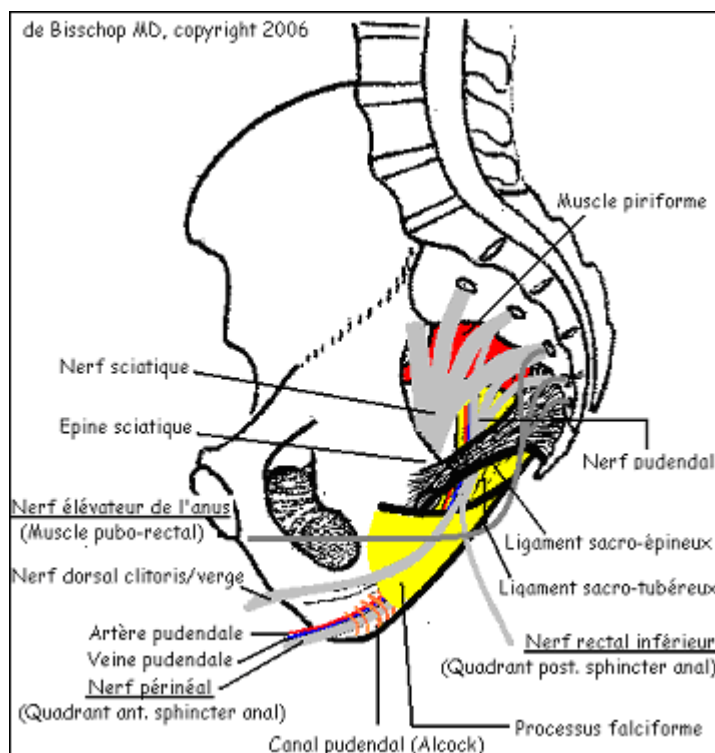
Le trajet tronculaire du nerf pudendal est commun à la littérature médicale. Notre expérience nous semble montrer que les collatérales présentent des origines différentes de celles décrites. Sur le plan électrophysiologique, ces collatérales du nerf pudendal diffèrent donc de cette anatomie consensuelle et innerveraient électivement certaines régions périnéales. De plus, le muscle pubo-rectal se comporte comme étant innervé par le nerf élévateur de l'anus. Ce nerf élévateur de l'anus parcourt la face antérieure du muscle coccygien. Il ne passe donc pas sous le ligament sacro-épineux ni sous le processus falciforme et évite donc le canal d'Alcock.

Bases d'une Anatomie « électrophysiologique »

- Le Nerf élévateur de l'anus, n'empruntant pas les passages critiques potentiellement compressif du nerf pudendal (ligament sacro-épineux, processus falciforme et canal d'Alcock) et innervant le muscle pubo-rectal
- Nerf rectal inférieur naissant juste après le passage du ligament sacro-épineux et innervant le quadrant postérieur du sphincter anal. Il ne passerait donc pas par le processus falciforme ni par le canal d'Alcock.
- Nerf périnéal passant par l'ensemble des sites potentiellement compressifs : ligament sacro-épineux, processus falciforme et canal d'Alcock et innervant le quadrant antérieur du sphincter anal

Cette dichotomie des collatérales du nerf pudendal et le nerf élévateur de l'anus nous servent de base pour l'électrophysiologie de diagnostic.

Fig. 3 : anatomie « électrophysiologique »



Electrophysiologie

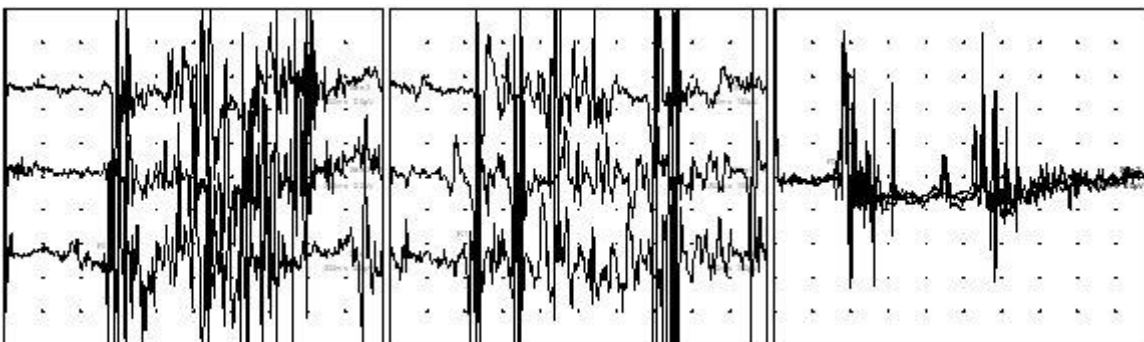
L'exploration électrophysiologique de la névralgie pudendale repose principalement sur les réflexes sacrés obtenus sur chacun des muscles cités infra. Les punctures des différents muscles périnéaux (quadrants du sphincter externe de l'anus) et des faisceaux pubo-rectaux ainsi que les potentiels évoqués somesthésiques corticaux obtenus par stimulations des dermatomes dépendant des nerfs périnéaux aident à la confirmation d'un ralentissement focal des conductions nerveuses évoqué par les réflexes sacrés.

Réflexes sacrés « étagés », effectués sur les muscles périnéaux explorés

Résultats rapportés à l'anatomie « électrophysiologique » :

- Quadrant antérieur du sphincter anal (nerf périnéal) : informe sur la conduction globale du nerf pudental.
- Quadrant postérieur (nerf rectal inférieur) par rapport au quadrant antérieur du sphincter anal : informe sur la conduction nerveuse distale du nerf pudental (processus falciforme et/ou canal d'Alcock). On soustrait la valeur du réflexe sacré obtenue au niveau du quadrant antérieur à celle obtenue au niveau du quadrant postérieur
- Faisceau pubo-rectal (nerf élévateur de l'anus) par rapport au quadrant postérieur: informe sur la conduction nerveuse du nerf pudental au niveau du ligament sacro-épineux. On soustrait la valeur du réflexe sacré obtenue au niveau du quadrant postérieur à celle obtenue au niveau du faisceau pubo-rectal.

Exemple :



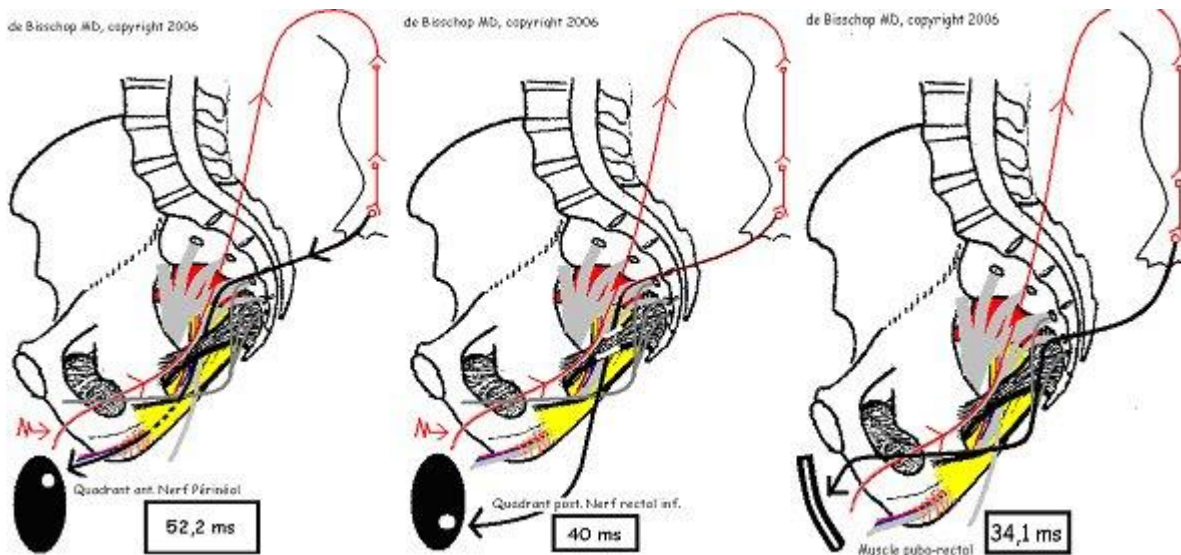
1. Quadrant antérieur 52.2 ms

2. Quadrant postérieur 40 ms

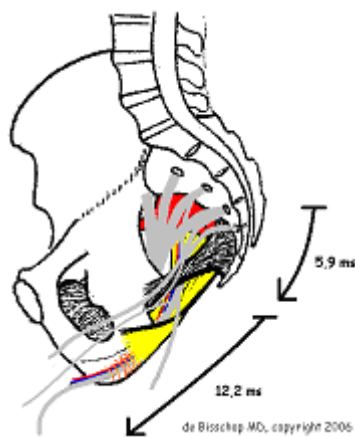
3. Faisceau pubo-rectal 34.1 ms

● Temps de conduction nerveuse pelvi-périnéale sous-ligamentaire sacro-épineux : $52,2 - 40 = 12,2$ ms ($N < 3,5$ ms) → ralentissement des conductions nerveuses au niveau processus falciforme et/ou au niveau du canal d'Alcock

● Temps de conduction nerveuse au niveau du ligament sacro-épineux : $40 - 34,1 = 5,9$ ms ($N < 2$ ms) → ralentissement des conductions nerveuses au niveau du ligament sacro-épineux



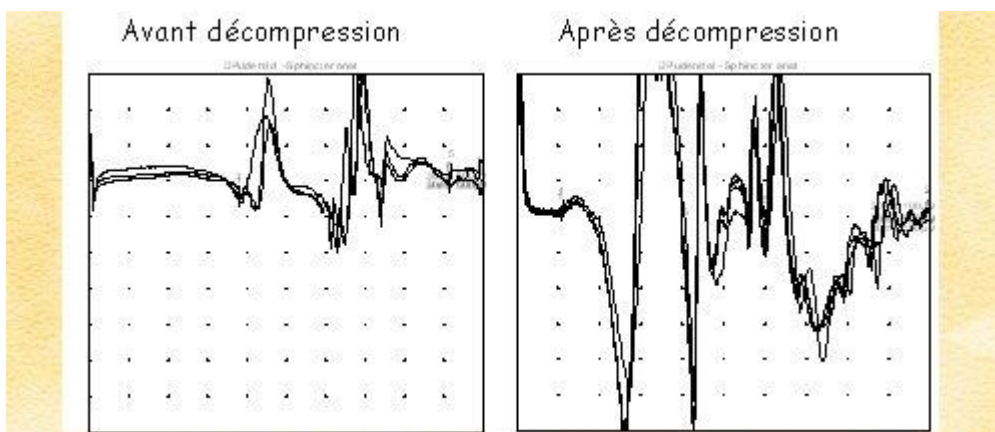
→ : Stimulations au niveau nerf dorsal clitoris/verge



Latences distales motrices du nerf pudendal en per-opératoire obtenues par stimulations endo-cavitaires, patient sous anesthésie générale

Les stimulations se font au niveau de l'épine sciatique à l'aide d'un doigtier-électrode et le recueil se fait par une électrode-aiguille au niveau du quadrant antérieur du sphincter anal.

Exemple :



Latence distale motrice : 11,05 ms
Surface PA : 3,6 mVms

Latence distale motrice : 3,05 ms
Surface PA : 12 mVms

En per-opératoire, on constate que les latences distales motrices passent progressivement de 11,05 ms à 3,05 ms et que la surface du potentiel passe de 3,6 mVms à 12 mVms. On en déduit une normalisation des conductions nerveuses et une libération significative des fibres nerveuses qui étaient en état de bloc fonctionnel.

Ces latences distales motrices du nerf pudendal en per-opératoire ont permis la validation des « réflexes sacrés étagés ». Le site du ralentissement des conductions nerveuses du nerf pudendal évoqué lors de l'étude des réflexes sacrés a été confirmé en per-opératoire par ces latences distales motrices per-opératoires. Il est important de souligner que la normalisation de cette latence distale motrice du nerf pudendal en per-opératoire pourrait remettre en cause l'idée physiopathologique que nous avons sur les neuropathies focales compressives (syndromes canaux).

Paramètres pris en compte pour les latences distales motrices du nerf pudendal en per-opératoire :

- Morphologie du potentiel
- Latence
- Amplitude du potentiel
- Surface du potentiel

Ces différents paramètres permettent :

- D'évaluer la libération du nerf
- D'évoquer une neuropathie distale secondaire et donc de prédire un temps de récupération plus long

Inconvénients :

- Absence d'activité électrique de repos. La focalité de l'électrode-aiguille se fait sur la morphologie du potentiel
- Prolonge le temps de la procédure

Notre expérience nous a fait abandonner la pratique des latences distales motrices de diagnostic, patient éveillé, car les valeurs obtenues par cette méthode ne sont jamais identiques à celles obtenues sous anesthésie générale (PROPOFOL, SUFENTANIL, HALOGENE). Soulignons que les conductions nerveuses motrices (latences et vitesses de conductions nerveuses motrices) des nerfs fibulaires communs ne sont pas modifiées par ce type d'anesthésie générale.

Conclusions

Cette exploration électromyographique innovante permet de localiser le site de la compression tronculaire du nerf pudendal. L'électromyographie per-opératoire confirme ce site, permet d'améliorer la procédure chirurgicale et renseigne le chirurgien sur le succès de la décompression ou la nécessité de la compléter.

[Retour site amap-asso.com](http://amap-asso.com)